Centro Universitário de Patos (UNIFIP)
Curso de Medicina
v. 7, n. 1, 2022, p. 154-160.
ISSN: 2448-1394

Journal of Medicine and Health Promotion

CUIDADOS GERAIS COM O RECÉM-NASCIDO EM FOTOTERAPIA: UMA REVISÃO INTEGRATIVA

GENERAL CARE OF THE NEWBORN IN PHOTOTHERAPY: AN INTEGRATIVE REVIEW

Layra Layane de Andrade Belo Rebouças
Hospital Universitário Ana Bezerra – HUAB – Santa Cruz – Rio Grande do Norte - Brasil
layra_layane@hotmail.com

RESUMO
Objetivo: Sintetizar o conhecimento existente sobre os cuidados gerais com o recém-nascido em fototerapia descrito na literatura através de uma revisão integrativa.
Métodos: Trata-se de uma revisão integrativa. A pesquisa foi realizada em outubro de 2021 nas bases de dados LILACS, PUBMED e MEDLINE. A seleção dos artigos foi feita baseada na temática e nos critérios de inclusão e exclusão estabelecidos. Compuseram a amostra 5 artigos, sendo feito análise destes.
Resultados: Predominaram as publicações com metodologia de revisão, o que corresponde a 60% (n=3), em sua totalidade nos últimos 6 anos (n=5) e artigos encontrados nas bases de dados da LILACS (n=3).
Conclusões: A fototerapia é o recurso terapêutico mais utilizado para tratar a icterícia neonatal e para que esse tratamento seja eficaz foi visto que o recém-nascido necessita de vários cuidados e que o trabalho de uma equipe multidisciplinar é imprescindível, já que esse tratamento não está isento de efeitos colaterais e o que se almeja é que o recém-nascido tenha a melhor assistência possível para alcançar bons resultados. Após as buscas na literatura, observa-se que há vários estudos sobre a icterícia neonatal, porém poucos abordam os cuidados específicos com o recém-nascido em fototerapia. Cabe, portanto, que mais estudos sejam desenvolvidos nesse tema com o objetivo de discutir melhorias na assistência desses pacientes.

Palavras-Chave: Icterícia neonatal – Fototerapia - Cuidados

ABSTRACT
Objective: Synthesize the existing knowledge about general care with newborns using phototherapy described in literature through an integrative revision.
Methods: The method used it's the integrative revision. The research was conducted on October 21 in the following databases: LILACS, PUBMED and MEDLINE. The article selection was made based on the theme and on the criteria of inclusion and exclusion previously established. The sample was composed of five articles, which were analysed.
Results: The publications using methodology of revision were prevalent, corresponding to 60% (n=3) in its totality in the last six years (n=5) and in articles found in the LILACS database (n=3).
Conclusions: Phototherapy is the most utilized therapeutical resource to treat neonatal jaundice, and for this treatment effectiveness, it was observed that the newborn needs multiple care and that the work of a multidisciplinary staff is crucial, seeing as the treatment is not exempt of side effects and that we seek that the newborn have the best care possible in order to achieve good results. After many searches in literature about

neonatal jaundice, it was observed that there are many studies about it, but few approach the specific care with newborns in phototherapy. Therefore, it is needed that more studies are made within this theme, with the objective of discussing improving care for these patients.

Keywords: Neonatal Jaundice – Phototherapy - Care

1. Introdução

A icterícia neonatal acomete recém-nascidos de termo e pré-termo e se dá devido ao aumento da bilirrubina direta ou indireta no sangue, que se acumula na pele e mucosas desses recém-nascidos (RN), deixando-os de coloração amarelada. A maioria é causada por hiperbilirrubinemia indireta e sua fisiopatologia envolve desequilíbrio na degradação eritrocitária, produção de bilirrubina, insuficiência hepática e absorção da bilirrubina na circulação enterohepática.[1-2-3]

Esse aumento de bilirrubina no sangue pode chegar até o sistema nervoso central, se depositar no tecido cerebral e causar neurotoxicidade, levando a complicações neurológicas.[3]

Pode ser fisiológica ou secundária a diversas patologias. A forma fisiológica é a mais comum, se apresentando entre 24 a 72 horas após o nascimento e desaparecendo nas primeiras semanas de vida do recém-nascido. Algumas causas e fatores de risco são descritos, como prematuridade, coleções sanguíneas, hipotireoidismo, infecções congênitas, sepse, incompatibilidade ABO e RH, galactosemia, leite materno, síndromes genéticas, dentre outras.[2-1]

Além disso, alguns estudos mostram que o clampeamento tardio do cordão umbilical, independente da idade gestacional, diminui a prevalência de anemia nos primeiros meses de vida, porém, aumenta as chances de desenvolvimento da icterícia com necessidade de tratamento, devido ao aumento da massa eritrocitária.[4-5]

Tem alta prevalência no período neonatal, sendo considerada como um dos problemas mais frequentes dessa fase, acometendo cerca de 70 a 80 % dos recém-nascidos. Gera alto custo econômico, impacto emocional e sequelas biológicas e é uma das causas mais comum de internação hospitalar em recém-nascidos.[3-6]

Seu diagnóstico é clínico e laboratorial e o tratamento mais utilizado é a fototerapia, que consiste em um aparelho que emite radiação através de uma luz azul, que facilita a absorção da bilirrubina. É um método não invasivo e pode provocar alguns efeitos colaterais. Além disso, existe a exsanguíneotransfusão e os tratamentos farmacológicos, sendo decidido qual tratamento utilizar de acordo com o tipo de icterícia e nível de bilirrubina. [1]

O objetivo do tratamento é diminuir os níveis neurotóxicos da bilirrubina, evitando complicações graves e isso depende de um tratamento precoce e eficaz.[1-6]

Diante do exposto, a presente pesquisa teve como objetivo investigar por meio da literatura, o conhecimento existente sobre os cuidados gerais com o recém-nascido em fototerapia.

2. Metodologia

Trata-se de uma revisão integrativa da literatura, onde foi realizada pesquisa pelo acesso on-line, em outubro de 2021, nas bases de dados (BD) LILACS (Literatura Latino-Americana e do Caribe em Ciências da Saúde), PUBMED (US National Library of Medicine) e MEDLINE (Medical Literature Analysis and Retrieval System Online), utilizando os seguintes descritores em saúde (DeCS): icterícia neonatal, fototerapia, cuidados e hiperbilirrubinemia neonatal.

A estratégia de busca se deu a partir do cruzamento dos descritores "icterícia neonatal AND fototerapia" associado a "fototerapia AND cuidados" na LILACS e MEDLINE e "hiperbilirrubinemia neonatal" na PUBMED.

A seleção dos artigos foi baseada na pergunta norteadora "Quais os cuidados com o recém-nascido em fototerapia?", sendo feito leitura prévia dos resumos e escolhido aqueles que abordaram a temática e que se encaixaram nos critérios de inclusão: artigos completos disponíveis gratuitamente, nos idiomas português, inglês e espanhol e com um intervalo de tempo de 10 anos, sendo excluídos os que não se enquadraram nessas categorias.

3. Resultados

Foram obtidos inicialmente um total de 378 artigos e após a leitura e conforme os critérios de inclusão e exclusão restaram 5 artigos que compuseram a amostra (Fluxograma 1).

Fluxograma 1 – Processo de seleção dos artigos.

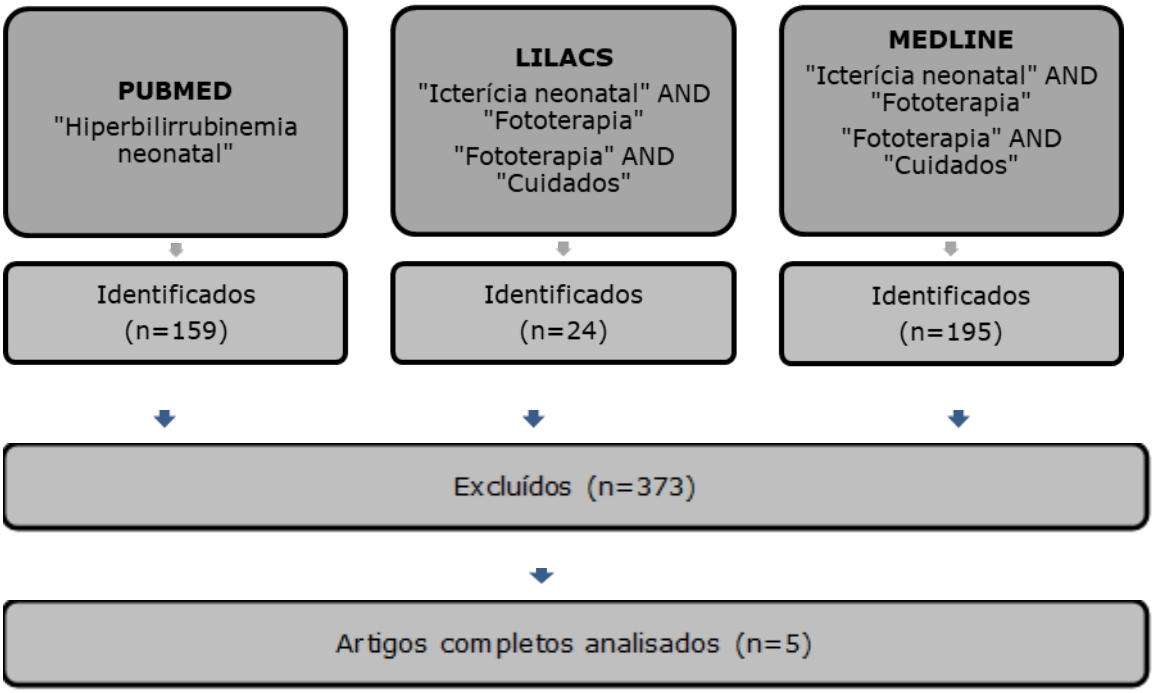

Fonte: autoria própria (2021)

Para a análise dos artigos, foi criado o quadro síntese contendo: autor/ano, título, base de dado, tipo de estudo (Quadro 1). Predominaram as publicações com metodologia de revisão, o que corresponde a 60% (n=3), em sua totalidade nos últimos 6 anos (n=5) e artigos encontrados nas bases de dados da LILACS (n=3).

Quadro 1 – Categorização dos estudos.

N	Ano	Título	BD	Tipo de estudo
1	2021	Cuidados de enfermagem com o protetor ocular de recém-nascidos submetidos à fototerapia[7]	LILACS	descritivo, com abordagem qualitativa
2	2018	Do sofrimento à resignação: experiência materna com recém-nascido em fototerapia na abordagem Grounded Theory[8]	LILACS	Pesquisa qualitativa
3	2015	Efectividad de la fototerapia en la hiperbilirrubinemia neonatal[9]	LILACS	Artigo de revisão
4	2016	Hyperbilirubinemia in Neonates: Types, Causes, Clinical Examinations, Preventive Measures and Treatments: A Narrative Review Article[10]	PUBMED	Artigo de revisão
5	2021	Challenges of phototherapy for neonatal hyperbilirubinemia (Review)[11]	PUBMED	Artigo de revisão

Fonte: autoria própria (2021)

Os principais achados estão apresentados no quadro 2.

Quadro 2 – Principais achados.

N	Consideração Temática
1	Avaliar os cuidados de enfermagem com o protetor ocular em recém-nascidos.
2	Compreender a experiência de puérperas com recém-nascido em tratamento fototerápico em alojamento conjunto.
3	Identificar as melhores evidências para melhorar o uso e a eficácia da fototerapia no tratamento da hiperbilirrubinemia neonatal.
4	Concentra-se em uma breve introdução à icterícia, seus tipos e causas, medição do nível de bilirrubina, abordagens clínicas para hiperbilirrubinemia, diferentes medidas de precaução para pais de bebês com hiperbilirrubinemia e diferentes medidas terapêuticas corretivas para seu tratamento.
5	Resumir a etiologia, mecanismo, riscos associados e estratégias terapêuticas para reduzir os níveis elevados de bilirrubina sérica neonatal

Fonte: autoria própria (2021)

4. Discussão

A eficácia da fototerapia depende de fatores citados por muitos pesquisadores, são eles: intensidade da irradiância da fonte de luz utilizada, comprimento de onda (cor), área de superfície corporal exposta a luz (maior extensão possível, deixar o RN despido, porém não há necessidade de remoção das fraldas), nível de bilirrubina, dentre outros. Esse tratamento não está isento de riscos, portanto para que ele seja efetivo e os riscos minimizados, o RN em fototerapia requer cuidados especiais e necessita de equipe multidisciplinar. [7,9,10]

É necessário monitorar a medição da irradiância dos aparelhos de fototerapia, verificar periodicamente as lâmpadas e certificar que não foram utilizadas por mais horas do que o recomendado. RN termo e próximos a termo devem estar em um berço e se for utilizado luz azul, deixar o RN a uma faixa de distância, no geral, de 10 a 20 cm da fonte, essa informação variou nos artigos analisados. Se o RN estiver em incubadora, os raios de luz devem ser perpendiculares à superfície da incubadora, para minimizar a perda da eficácia. Fazer mudança de decúbito (monitorar irritação na pele e presença de queimadura), verificar a temperatura a cada 2 horas para observar se há hipertermia ou hipotermia e monitorar perdas de água, pois o tratamento pode causar diarreia e aumentar as perdas insensíveis de água, aumentando risco de desidratação e distúrbios hidroeletrolíticos, principalmente se for prematuro. Fazer reposição hídrica e de eletrólitos quando necessário. Monitorar pressão arterial. [7,9,10,11]

Um único artigo analisado trouxe sobre monitorização de cálcio no sangue e suplementar se necessário, devido aumento da excreção dessa substancia na urina e redução dos seus níveis no sangue, mais frequente em prematuros; síndrome do bebê bronzeado, não havendo necessidade de medidas preventivas, persistência do canal arterial em crianças com baixo peso ao nascer, sendo necessário cobertura adequada do tórax e monitorar plaquetas durante a fototerapia , já que pode acontecer trombocitopenia induzida pela luz. [11]

A maioria dos artigos analisados como visto anteriormente traz que para garantir a eficácia do tratamento, é necessária maior área corporal exposta, contradizendo essa orientação de cobrir o tórax.

O RN deve usar protetor ocular para prevenir lesão retiniana, causados pelos raios de luz. O protetor deve ser de material opaco, estéril ou esterilizado (tecido de algodão, filme plástico flexível, fibra de celulose prensada ou uma combinação desses materiais), ter tamanho, posicionamento e fixação adequados ao RN, removido apenas durante a amamentação, banho e visitas, não podendo ficar mais de meia hora fora da fototerapia e haver rotina de higiene ocular com solução salina. Protetor ocular improvisado pode causar danos oculares e já existe protetores disponíveis no mercado. [7,9,11]

A fototerapia, exceto nos casos de icterícia grave, pode ser interrompida para amamentar ou trocar a fralda ou visita dos pais. [10,11]

Todos os artigos analisados, levaram em consideração o binômio mãe-filho e os sentimentos dos pais. A fototerapia não preserva o contato pele a pele do binômio mãe-filho, deixa as mães inseguras, incertas, preocupadas, com medos, repercutindo em sobrecargas físicas e psíquicas e levantando a possibilidade da não adesão ao tratamento e o comprometimento da saúde do RN. Portanto, se faz necessário que a equipe de saúde estabeleça comunicação efetiva com os pais do RN, explicando sobre a doença, o tratamento, tirando suas dúvidas, acolhendo seus sentimentos, deixando-os mais tranquilos e incentivar o contato mãe-bebê durante o intervalo da fototerapia. [7,8,9,10,11]

5. Considerações Finais

A fototerapia é o recurso terapêutico mais utilizado para tratar a icterícia neonatal e para que esse tratamento seja eficaz foi visto que o recém-nascido (RN) necessita de vários cuidados e que o trabalho de uma equipe multidisciplinar é imprescindível, já que esse tratamento não está isento de efeitos colaterais e o que se almeja é que o RN tenha a melhor assistência possivel para alcançar bons resultados.

Após as buscas na literatura, observa-se que há vários estudos sobre a icterícia neonatal, porém poucos abordam os cuidados específicos com o recém-nascido em

fototerapia. Cabe, portanto, que mais estudos sejam desenvolvidos nesse tema com o objetivo de discutir melhorias na assistência desses pacientes.

Referências

1.Gomes ICN, Camargo YS, Maciel EP, Borges RC. Icterícia neonatal: Uma revisão sobre as complicações e tratamento em recém-nascidos pré-termo. Simp.TCC/Sem.IC.2017(12);465-469.

2.González ALG, Benavides SRC, Jiménez AAD, Burbano MBM. Factores predisponentes para ictericia neonatal en los pacientes egresados de la UCI neonatal, Hospital Infantil los Ángeles de Pasto. Univ. salud ; 19(3): 352-358, sep.-dic. 2017. Tab.

3. Franco MBP, Cantos FNA, Garcia MGA. Causas de icterícia en recién nacidos en el Hospital Provincial Verdi Cevallos Balda de Portovejo durante el año 2017. Vol 5, núm.1, enero, 2019, pp.589-602.

4. Qian Y, Ying X, Wang P. *et al.* Clampeamento do cordão umbilical precoce versus tardio nos resultados maternos e neonatais. Arch Gynecol Obstet 300, 531–543 (2019).

5. Almeida MFB, Guinsburg R. Reanimação do recém-nascido ≥34 semanas em sala de parto: Diretrizes 2016 da Sociedade Brasileira de Pediatria. Versão 26 de janeiro de 2016 com atualizações em maio de 2021. Texto disponível em www.sbp.com.br/reanimacao - Direitos Autorais SBP

6. Jones KDJ, Grossman SE, Kumaranayakam D. *et al.* Bilirrubina do cordão umbilical como preditor de icterícia neonatal: um estudo de coorte retrospectivo. BMC Pediatr 17, 186 (2017).

7. Alencar, H.C.N, et al. Cuidados de enfermagem com o protetor ocular de recém-nascidos submetidos à fototerapia. Revista Nursing, 2021; 24 (276): 5632-5636.

8. Nascimento, T.F; Avila, M.A.G; Bocchi, S.C.M. Do sofrimento à resignação: experiência materna com recém-nascido em fototerapia na abordagem Grounded Theory. Rev. Bras. Saúde Mater. Infant., Recife, 18 (1): 153-161 jan-mar., 2018.

9. M. Durán; JA García; A. Sánchez. Efectividad de la fototerapia en la hiperbilirrubinemia neonatal. Enferm. univ vol.12 no.1 Ciudad de México ene./mar. 2015.

10. Ullah, S; Rahman, K; Hedayati, M / 2016. Hyperbilirubinemia in Neonates: Types, Causes, Clinical Examinations, Preventive Measures and Treatments: A Narrative Review Article. Iran J Public Health. Maio de 2016; 45 (5): 558–568.

11. Wang, J, et al/ 2021. Challenges of phototherapy for neonatal hyperbilirubinemia (Review). Exp Ther Med. 2021 março; 21 (3): 231.